AUS DER CHIRURGISCHEN ABTEILUNG DES ST. GEORGS-KRANKENHAUSES BRESLAU X (CHEFARZT PROF. DR. A. MOST)

DAS NORMALE RÖNTGENBILD DER SCHÄDELBASIS BEI AXIALER STRAHLENRICHTUNG

INAUGURAL-DISSERTATION

ZUR

ERLANGUNG DER DOKTORWÜRDE

IN DER

MEDIZIN UND CHIRURGIE

DER

HOHEN MEDIZINISCHEN FAKULTÄT

DER

SCHLESISCHEN FRIEDRICH-WILHELMS-UNIVERSITÄT

ZU BRESLAU

VORGELEGT VON

KARL OHNSORGE

ASSISTENZARZT IN BRESLAU

VERLAGSBUCHHANDLUNG JULIUS SPRINGER IN BERLIN 1931

Gedruckt mit Genehmigung der Hohen Medizinischen Fakultät
der Schlesischen Friedrich-Wilhelms-Universität zu Breslau

Berichterstatter: Prof. Dr. A. Most

R. UNIV.
BIBLIOTHEEK
LEIDEN

Sonderdruck aus „Zeitschrift für die gesamte Neurologie und Psychiatrie".
Bd. 136, Heft 3 und 4.

DEM ANDENKEN
MEINER VERSTORBENEN ELTERN

Digitized by the Internet Archive
in 2026

https://archive.org/details/IA41543114_0057

Die Röntgenologie des Schädels ist heute bereits zu einer Sonderwissenschaft entwickelt. Trotzdem vermag sie noch nicht alle an sie gestellten Aufgaben zu erfüllen.

Dem Neurologen z. B. sind in der Mehrzahl der Fälle die Organe, die im Schädelinneren der Basis aufliegen, wichtiger als das große Gebiet, das vom Schädeldach umschlossen wird, ausgenommen die Zentralfurchengegend. *An* der Basis verlaufen alle Hirnnerven, *in* die Basis eingebettet liegen Hypophyse, Medulla oblongata und Kleinhirn, alles Organe, die einen großen Teil der Symptome bei intracraniellen Affektionen abgeben. Und doch zeigte der Röntgenologe bisher die Schädelbasis zumeist nur im Querschnitt, entweder von vorn oder seitlich, fast niemals in Aufsicht.

Diese Überlegungen führten den Verfasser dazu, zu versuchen, die Schädelbasis direkt in Aufsicht, d. h. also mit Strahlenrichtung senkrecht zur Basisebene, darzustellen. Im weiteren Verlauf der Untersuchungen ergab sich dann die Notwendigkeit, die gesamten Bildmöglichkeiten bei dieser Strahlenrichtung systematisch durchzuarbeiten.

Verfasser ging an diese Aufgabe ohne Kenntnis davon heran, daß derartige Röntgenogramme bereits öfter hergestellt und zum Teil auch praktisch verwertet wurden. Es besteht eine kleine, allerdings sehr verstreute Literatur über diese Fragen.

Als erster scheint *Pfeiffer*[8] 1910 derartige Schädelaufnahmen systematisch angefertigt zu haben. Er erwähnt dabei, daß *Spieß* ein Jahr

vorher bereits auf die Möglichkeit derartiger Aufnahmen hingewiesen hat. Auch er untersucht schon den macerierten Schädel und vergleicht mit den Lebendbildern. Entsprechend der damaligen allgemeinen Technik und der zur Verfügung stehenden Apparatur waren die erzielten Bilder naturgemäß noch nicht so klar wie die heute möglichen. *Pfeiffer* kam es auch nur auf die Darstellung der Keilbeinhöhlen an.

Neben ihm hat sich mit diesen Fragen auch schon *Lilienfeld* (zit. nach *Staunig* [11] und *Tschebull* [12]) beschäftigt, der, wie fast für alle Körperorgane, auch für den Schädel „axiale" Aufnahmen angab.

Eine zusammenhängende Erklärung des ganzen Fragengebietes, betreffend axiale Schädelaufnahmen, fehlte lange Zeit. Die meisten Autoren beschäftigten sich mit Sonderaufgaben. Unter ihnen zeigen, wenigstens soweit es sich um deutsche Forscher handelt, vor allem die Rhinologen größeres Interesse. So erwähnen *Schittler* [9] und *Tschebull* [12] die axialen Aufnahmen als Mittel zur guten Darstellung der Nasennebenhöhlen. *Schittler* und nach ihm *Hirtz* [2] weisen dabei ausdrücklich darauf hin, daß gerade bei derartigen Aufnahmen die Stirnhöhlen in ihrer sagittalen Ausdehnung gut zu beurteilen seien. *Staunig* [12] wiederum beschränkt sich auf die Darstellung eines Teiles der hinteren Schädelgrube, insbesondere der Fossa jugularis mit der Basis der Felsenbeinpyramide und macht zu diesem Zweck sog. occipito-parieto-submentale Schädelaufnahmen am sitzenden Patienten, unter dessen Kinn die Röntgenplatte liegt; die Röntgenröhre steht über dem Kopf, die Strahlen treffen schräg auf die Platte.

Schon jetzt soll gesagt werden, daß der Verfasser eine derartige Bestimmung der Aufnahmerichtungen, wie sie auch von allen anderen Autoren bis auf den heutigen Tag angewendet wird, für ungenau hält, da die Angabe „occipito-" oder „vertico-" keinen festen Punkt der Schädeldecke benennt. Ebenso entstehen proportionsechte Bilder nur dann, wenn der aufzunehmende Knochenteil plattenparallel liegt und die Strahlen senkrecht auf die Platte auftreffen. Weiter unten wird auf diese Fragen näher eingegangen.

In der schon oben erwähnten geringen Verbreitung der axialen Schädelröntgenaufnahmen scheint es auch begründet zu liegen, daß in der Literatur nur sehr spärliche Angaben über pathologische Befunde an solchen Röntgenbildern verzeichnet sind. Abgesehen von den Rhinologen und Otologen, die häufiger pathologische Befunde berichten, erwähnen eigentlich nur *Mayer* [4, 5] und *Hirtz* [2] den axial-röntgenologischen Nachweis von Schädelbasisbrüchen und Basistumoren. *Mayer* [5] sagt dabei noch ausdrücklich, daß Basisbrüche röntgenologisch hier überhaupt nicht nachgewiesen werden könnten, eine Skepsis, die zwar, wie unten näher auseinander gesetzt, nicht vollkommen unberechtigt ist, die aber auch nicht bei allen Fällen am Platze erscheint.

Größere zusammenhängende Arbeiten, insbesondere mit Hinweis auf die normalen Verhältnisse, liegen, soweit zu übersehen, nur zwei vor. Die eine stammt aus dem Jahre 1922 von *Hirtz* [2], der für eine häufigere Anwendung der Schädelbasisaufnahmen eintritt, da sie nicht besonders schwierig seien. An Hand zweier Schemata und mehrerer Lebendbilder erklärt er das ungewohnte Röntgenbild der Schädelbasis. Er unterscheidet eine „incidence antérieure" und „postérieure" bei denen einmal die Strahlen am stehenden Kopf in Richtung Scheitel-Kinn-Platte, dann am hängenden Kopf in Richtung Kinn-Scheitel-Platte geschickt werden. Die erste Einstellung dient der Untersuchung der vorderen und mittleren, die zweite der der hintersten Schädelteile.

Von deutschen Autoren liegt lediglich aus allerletzter Zeit eine Arbeit vor. Und zwar schildert *Goldhamer* [2] in Atlasform ohne Text mit ganz ausgezeichneten Bildern die am macerierten Schädel und am Lebenden sichtbaren Einzelheiten. Theorie und Technik der Einstellung des Kopfes sind durch Schädelskizzen angedeutet. Hier finden sich schon alle möglichen Aufnahmerichtungen.

Der Kuriosität halber sei noch ein Vorschlag von *Chaumet* [1] erwähnt, der den Röntgenfilm über eine gewölbte Fläche (Flasche) wickelt und unter das Kinn lagert, um so einen größeren Teil der Schädelbasis aufnehmen zu können.

Trotz der Arbeiten der oben genannten Autoren war es bisher für den, der sich selten mit derartigen Schädelaufnahmen zu befassen hatte, kaum möglich, sich ohne längere Einarbeitung in das ungewohnte Bild einzudenken. Es fehlte eine zusammenhängende Darstellung der Aufnahmemöglichkeiten mit einer verständlichen Deutung der Bilder.

Dies mag unter anderem auch mit die Ursache dafür sein, daß axiale Schädelaufnahmen nur in den allerseltensten Fällen angefertigt wurden, und daß der größte Teil der Chirurgen, Ophthalmologen und Neurologen sie nicht anwendet.

Um das Arbeiten mit derartigen Aufnahmen zu erleichtern, soll daher in folgendem eine systematische Darstellung der Aufnahmetechnik, sowie der erzielten normalen Bilder gegeben werden.

Aufnahmetechnik.

Der Schädel als Körper ist drei-dimensional, bisher wurde er röntgenologisch nur in zwei Richtungen betrachtet, die dritte Richtung entspricht der Aufsicht auf die Schädelbasis.

Will man die Schädelbasis röntgenologisch in natürlicher Projektion darstellen, so muß die aufnehmende photographische Platte zu der Basis möglichst parallel liegen. Die Strahlenrichtung der Röntgenröhre verläuft dann bei senkrechtem Auftreffen axial, d. h. in der Achse des Körpers.

Alle bisherigen Autoren, so z. B. *Tschebull*, *Hirtz* und *Goldhamer* (letzterer bei der „fronto-submentalen" Aufnahme) ließen zwar die Strahlen senkrecht zur Basisebene auftreffen, die Platte, bzw. der Film standen jedoch in einem Winkel zur Basisebene. Dies hat den Nachteil, daß durch die verschiedene Entfernung der einzelnen Basisabschnitte diese in verschieden großer und dadurch unnatürlich wirkender Projektion erscheinen. Der Verfasser legt Wert darauf, daß Platte und Schädelbasis parallel zueinander liegen und senkrecht zu beiden die Strahlen auftreffen.



Abb. 1. Supra-(Infra-) orbital-Einstellung ohne Buckyblende.

Die Einstellung des Filmes beim Lebenden parallel zur Schädelbasis verursacht einige Schwierigkeiten. *Unter* dem Kopf verlaufen die Wirbelsäule und die massigen Weichteile des Halses in axialer Richtung, also in gleicher wie die Strahlen. Versucht man Hals und Wirbelsäule aus dem Bilde möglichst auszuschalten, so ergibt sich die Notwendigkeit, den Kopf maximal nach dorsal zu extendieren. Vollkommen lassen sich die beiden genannten Faktoren naturgemäß nicht beseitigen. Die extreme Retroflexion des Kopfes, die eine, jedoch nicht zu überschätzende Schwierigkeit der ganzen Technik der axialen Schädelaufnahmen darstellt, kann übrigens entbehrt werden, wenn es sich nur darum handelt, das Gebiet der vorderen Schädelhälfte mit dem Gesichtsschädel etwa bis zur Hypophyse axial aufzunehmen. Hier kann der Film unter das Kinn bis an den Vorderrand des Halses basisparallel geschoben werden. (s. Abb. 1). Theoretisch ist es möglich, den Röntgenfilm basisparallel unter und über den Schädel zu lagern, die Strahlenrichtung also craniocaudal oder caudo-cranial zu führen. Bei beiden Möglichkeiten liegt zwischen Schädelbasis und Röntgenplatte fast der gleiche Abstand, die Retroflexion des Kopfes ist bei beiden gleich. Trotzdem hält der Verfasser die Lagerung der Platte *unter* den Schädel mit cranio-caudaler Strahlenrichtung für die geeignetere, weil bei dieser Technik der störende Gesichtsschädel infolge Plattennähe

kleiner und schärfer gezeichnet wird und deshalb weniger das Basisbild überlagert *.

Alles Gesagte gilt für den stehenden Kopf (Scheitel oben, Basis unten). Rein theoretisch ist es auch möglich, die gleichen Aufnahmen am hängenden Kopf (Basis oben, Scheitel unten) zu machen, — eine Technik, die von manchen Autoren ** angewendet wird. Wegen der Unbequemlichkeit der Lagerung des Patienten wurde diese Möglichkeit jedoch nicht weiter verfolgt; zudem wird hierbei die Anwendung der Buckyblende schwierig, die Strahlenrichtung verläuft zumeist caudo-cranial (s. oben).

Bald nach den ersten Aufnahmen am Lebenden stellte sich die Notwendigkeit heraus, zunächst am macerierten Schädel systematisch einige Punkte der Schädelbasis festzulegen. So war es z. B. nicht möglich, die Lage der Hypophyse am Lebenden einwandfrei zu erkennen.

Die Untersuchungen am Schädel mit Markierung verschiedener Punkte sollen nicht in ihrem Gesamtverlauf geschildert werden, da dies nicht der gestellten Aufgabe, eine für die Praxis verwertbare Erklärung der tatsächlichen Verhältnisse zu geben, entsprechen würde. Der Verfasser legte auch Wert darauf, nur das zu schildern, was tatsächlich *beim Lebenden* regelmäßig zu differenzieren ist. Eine genaue Anführung aller am macerierten Schädel sichtbaren Einzelheiten verwirrt nur in der Praxis. — Der leichteren Übersicht dienen Schemata.

Bei den Aufnahmen am Schädel und aus den späteren Untersuchungen an pathologischen Fällen entwickelten sich 3 hauptsächliche Kopfeinstellungen, die weiter unten geschildert werden.

Betrachtet man am macerierten Schädel die Basis von innen her, so ist ohne weiteres ersichtlich, daß es schwierig sein muß, die in verschiedenen Ebenen und Richtungen verlaufenden 3 Schädelgruben des Schädelinneren gemeinsam in einer Ebene darzustellen. Eine mittlere Basisebene würde etwa durch die Protuberantia occipitalis externa Kiefergelenk und Infraorbitalrand gehen. Aus praktischen Gründen ist es jedoch zweckmäßig, die hintere Schädelgrube isoliert, unter Verzicht auf die übrige Schädelbasis aufzunehmen. Eine Gesamtübersicht des Kopfes in axialer Richtung wird in den seltensten Fällen erforderlich sein (immer jedoch bei Encephalographieen).

Die Aufnahmen am macerierten Schädel zeigen naturgemäß feinere Einzelheiten als die Bilder, die an Lebenden gewonnen werden. Andererseits fehlen den reinen Knochenbildern manche Linien, die durch Weichteile bedingt sind. Es werden daher im allgemeinen die natürlichen

* Mit Untertischröhre und Aufnahmefilm über dem Kopf werden die axialen Encephalogramme aufgenommen (s. unten). Diese sind auch ohne Buckyblende angefertigt, die sonst fast immer angewendet wurde.

** *Passow* u. *Graupner* ([6] u. [7]) ausschließlich, *Pfeiffer, Hirtz* u. *Goldhamer* neben den anderen Lagerungen.

Aufnahmen besprochen, die Skeletbilder dienen nur der genaueren Deutung der Lebendaufnahmen.

Allen axialen Schädelbildern gemeinsam ist, daß der Schädel durch Projektion wesentlich größer und unschärfer erscheint als bei den üblichen Schädelaufnahmen, da ja hier der Kopf niemals der Röntgenplatte direkt aufliegen kann.

Über die Einstellung der Röntgenröhre (Belastung usw.) läßt sich nichts Allgemeingültiges sagen; mit der jeweiligen Apparatur müssen Standardwerte ausprobiert werden.

Eine Plattengröße von 24×30 genügt im allgemeinen.

Vordere Schädelgrube.

Die erste Einstellung dient der Darstellung der vorderen Schädelabschnitte, insbesondere der vorderen Schädelgrube und des Gesichtsschädels mit den Nasennebenhöhlen, wobei aber auch von den dorsalen Teilen noch viele Einzelheiten erkennbar sind.

Abb. 2. Supra(Infra-)orbital-Einstellung in der Buckyblende.

Abb. 3. Supraorbitaleinstellung am Schädel.

Lagerung: Der Patient wird hier auf den Bauch gelagert, der Kopf wird stark retroflektiert und durch den Gurt der Buckyblende oder sonstige Vorrichtungen leicht fixiert. Das Kinn wird durch strahlendurchlässiges Material, etwa Lofahschwamm unterstützt (s. Abb. 2).

Plattenparallel soll hier eine Schädelebene liegen, die durch die Supraorbitalränder und die Protuberantia occipitalis externa begrenzt ist (Abb. 3). Diese Einstellung kann daher auch die „*Supra*orbitaleinstellung" genannt werden. Der Zentralstrahl soll senkrecht zur Einstellungsebene verlaufen und mitten zwischen lateralen Orbitarand und äußeren Gehörgang gerichtet werden.

Goldhamer nennt, wie auch *Hirtz* und die anderen Autoren, diese Einstellung die vertico-submentale und zentriert etwa auf das Kiefer-

gelenk. Ganz allgemein ist zu einer derartigen Nomenklatur zu sagen, daß die Angabe „vertico"-submental bei verschiedenen Individuen ganz verschiedene Bilder ergeben muß, da das Schädeldach und mit ihm der Vertex größeren Unterschieden unterworfen ist, als die Schädelbasis.

Die *Bilder,* die bei Supraorbitaleinstellung gewonnen werden, unterscheiden sich in den vorderen Schädelabschnitten wesentlich von denen der später zu besprechenden Infraorbitaleinstellung.

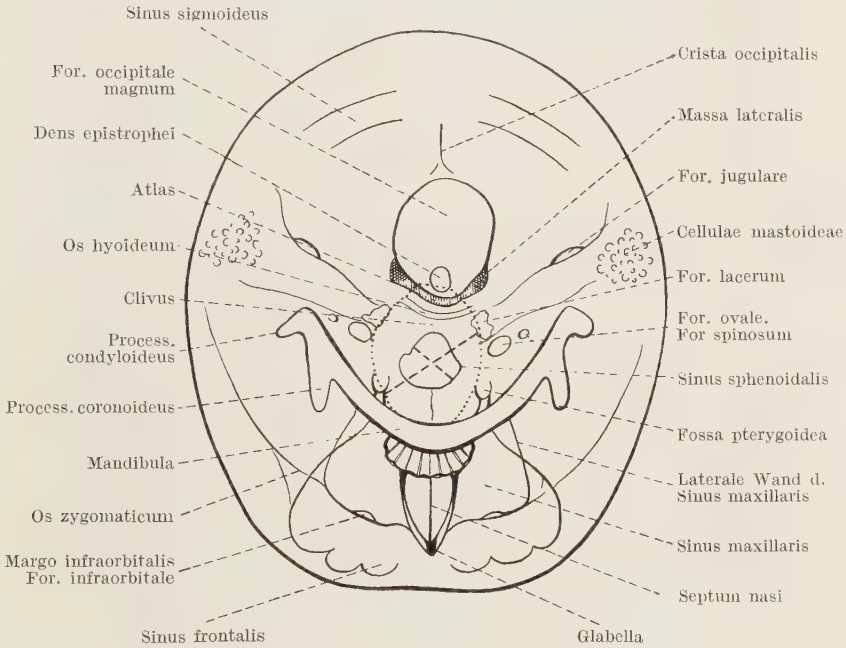

Abb. 4. Supraorbitaleinstellung.

Luftschatten von Pharynx, Trachea, Oesophagus. ⨯ Lagebestimmung der Hypophyse.

Typisch für das Supraorbitalbild ist das gute Hervortreten der Orbita-Stirnhöhlen- und Kieferhöhlengegend. Der Schatten der knöchernen Nase liegt hier innerhalb der äußeren Schädelbegrenzung (s. Abb. 4, 5, 6).

Auf den ersten Blick springt der massige, dichte Schatten des V-förmigen *Unterkiefers* mit den übereinander gelagerten Zähnen des Ober- und Unterkiefers hervor.

Die vordere Begrenzung des Schädelschattens entspricht etwa dem Schädelteil, der zwischen den Stirnbeinhöckern liegt. An diese vordere Schädelwand schließen sich die *Stirnhöhlen* an, deren sagittale Ausdehnung gut sichtbar ist.

Etwa in der Mitte zwischen Unterkiefer und vorderem Schädelrand zeigt das Bild doppelseitig einen Querschatten, der dem *Infraorbitalrand* entspricht, der median beiderseits in den Schatten der knöchernen Nase, lateral und nach vorn zu in den des Jochbeins übergeht. Das

Abb. 5. Supraorbitaleinstellung. Schädelbild. (Rechts sind Innenohr, einige Knochenkanten und die Sella turcica durch Metallstaub bzw. Bleikugel fixiert.)

Jochbein seinerseits sendet an die vordere Schädelwand den Proc. fronto-sphenoidalis. Immer ist etwa in der Mitte des Infraorbitalrandes das *Foramen infraorbitale* deutlich erkennbar.

Der *Nasenschatten* zeigt eine spitzwinklige V-Form mit manchmal doppelten Konturen, und zwar entspricht hier der innere dichtere Schatten der *Glabella*, von der beiderseits die medialen Orbitalwände ausstrahlen.

Das äußere V zeigt an seinem ventralen Ende deutlich den Vorderrand des os nasale, seine Schenkel sind die Seitenwände der knöchernen Nase. In dem Luftschatten, der von diesem Nasen-V begrenzt wird, ist deutlich sichtbar das Nasen*septum*, seitlich zumeist einige *Siebbeinzellen*. Ebenso zeichnet sich am weitesten dorsal in der Mittellinie immer gut die spina-nasalis anterior ab. Die derbe Haut der Nase ist parallel zum Knochenschatten deutlich sichtbar.

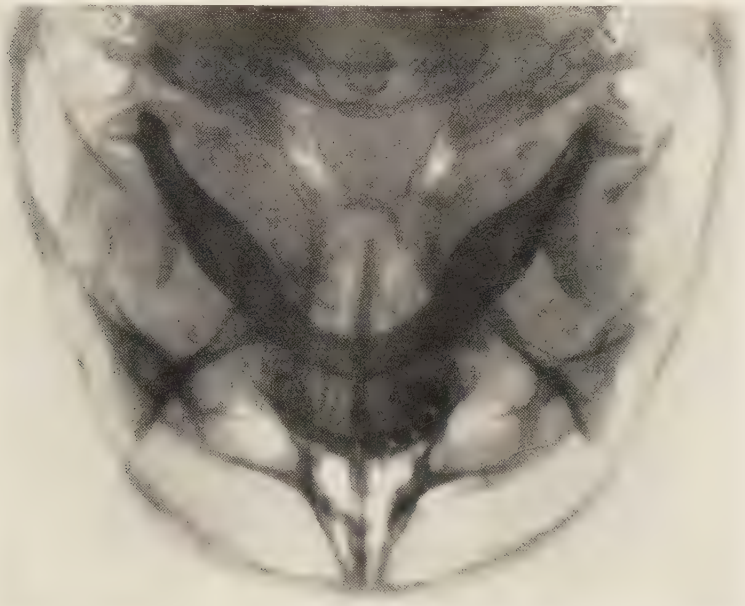

Abb. 6. Supraorbitaleinstellung. Lebendbild.

Die *Augenhöhle* ist in ihrer Gesamtheit ziemlich leicht abzugrenzen. Von den Orbitalrändern ist lediglich der Supraorbitalrand nicht zu isolieren, der Infraorbitalrand liegt, wie schon gesagt, mitten zwischen Unterkieferschatten und vorderem Schädelrand. Die mediale Orbitawand gehört, wie eben geschildert, dem V-förmigen Nasenschatten an. Die lateralen Orbita*wände* gehen beiderseits, seitlich von den Stirnhöhlen, von der vorderen Schädelwand aus in einem leichten Bogen nach dorsal medial, schneiden dabei die vorhin genannten Infraorbitalränder und kreuzen spitzwinklig die Kieferhöhlenseitenwände.

Am dorsalen Ende dieser beiden strichförmigen Schatten der Orbita- und Kieferhöhlenseitenwand ist manchmal die Gegend der *Proc. pterygoidei* und des *Foramen opticum* gut erkennbar, wobei laterale und mediale Lamelle der *Fossa pterygoidea* unterscheidbar sind. In manchen Fällen, je nach Einstellung und individuellen Verschiedenheiten, ist diese

Gegend von dem Unterkieferschatten vollkommen überlagert. Die *Kieferhöhle* ist in ihrer Dreiecksform nach den bisherigen Abgrenzungen leicht erkennbar, sie wird von dem Vorderteil der Augenhöhle überlagert.

Die Grenze zwischen vorderer und mittlerer Schädelgrube, die am skeletierten Schädel deutlich durch die großen Keilbeinflügel gegeben ist, ist am Lebenden niemals zu erkennen. Sie läßt sich jedoch ungefähr abschätzen, wenn die Gegend der Hypophyse mit den Proc. clinoidei ant. festliegt, von der aus die Keilbeinflügel nach lateral und vorn ausgehen.

Die *Hypophyse* ist am Lebenden manchmal als kreisrunder Schatten andeutungsweise zu sehen. Immer läßt sich ihre Lage genau berechnen. An den ersten Lebendaufnahmen konnte der Verfasser nichts als Hypophyse Deutbares erkennen, trotzdem hierunter ein Fall von sicherem Hypophysentumor sich befand. Aufnahmen am macerierten Schädel mit Fixierung der Sella durch Bleimarke ergaben an verschiedenen Schädeln immer das Gleiche. Die Sella turcica und damit die Hypophyse liegen immer genau an dem Kreuzungspunkt zweier gedachter Linien. Nimmt man nämlich die seitliche Orbita- und Kieferhöhlenwand, die wie oben gesagt, fast parallel verlaufen, als eine Linie zusammen und verlängert sie in ihrer Richtung nach dorsalwärts, so trifft diese Linie auf den Schatten eines Knochenmassivs, das dem Felsenbein entspricht. Zieht man diese gedachte Linie beiderseits (s. Abb. 4), so schneiden sie sich immer in der Sella turcica. Gerade mit Hilfe dieser Methode war es möglich, an Lebendbildern mehrfach die Hypophyse zu erkennen.

Um die Sellagegend herum läuft ein fast immer sichtbarer, feiner, unregelmäßig ringförmiger Schatten, welcher der Begrenzung der zumeist asymmetrischen *Keilbeinhöhlen* entspricht, die sich oft noch weit auf den Clivus zu erstrecken. Die Proc. clinoidei sind bei dieser Aufnahmetechnik am Lebenden nur selten zu erkennen.

Wie schon angedeutet, wird der dichteste Knochenschatten vom *Unterkiefer* gebildet. Seine V-Form zeigt an seinen beiden Enden sehr deutlich die genaue Knochenzeichnung des Kiefergelenkköpfchens. Stirnwärts davon sind gut die Proc. coronoidei sichtbar.

Zwei weitere sehr deutliche Knochenschatten werden von den *Felsenbeinpyramiden* gebildet, die beiderseits dorsal von den Unterkiefergelenken liegen und nach ventral und medial konvergieren. An der Felsenbeinspitze läßt sich manchmal das *Foramen lacerum* erkennen. In der Felsenbeinpyramide selbst sind Einzelheiten kaum zu unterscheiden. Dagegen ist sehr gut sichtbar die Ausdehnung der Zellen des *Proc. mastoideus* in das Schädelinnere.

Seitlich von der Sellagegend, zwischen Felsenbeinpyramide und Unterkiefer, sind immer beiderseitig die *Foramina ovalia* und *rotunda* sichtbar.

Am Lebendbilde erscheint in dieser Gegend eine rundlich begrenzte Aufhellung um die Sella herum und nach dorsal von ihr, welche dem

Luftschatten des Pharynx, Oesophagus und der Trachea entspricht. Infolge der starken Retroflexion des Kopfes läßt sich dieser Schatten zuweilen auch über den Clivus bis zum Atlas hin verfolgen. Bei guten Aufnahmen sieht man hier im Luftschatten des Pharynx genau parallel dem vorderen Atlasbogen (s. unten) einen feinen Knochenschatten, der vom *Os hyoideum* gebildet wird.

Von der dorsal von den Felsenbeinpyramiden liegenden Schädelbasis ist auf den meisten Aufnahmen mit Supraorbitaleinstellung nur noch wenig zu erkennen. Der Hauptgrund wurde eingangs schon erwähnt: Es lagern sich hier die gesamte Halswirbelsäule und die Weichteile des Halses über das Schädelbild.

Sehr gut sichtbar ist jedoch immer der vordere *Atlasbogen* mit seinem *Tuberculum ant.*, das spitz in den Raum zwischen die beiden Felsenbeinspitzen auf den hier liegenden *Clivus* zeigt. Ebenso erscheint immer sehr deutlich, in den vorderen Atlasbogen eingelagert, der *Dens des Episthropheus.*

Vom Atlasschatten überdeckt, sind manchmal die *Massa lateralia* des occipitale, das Atlanto-occipitalgelenk, sichtbar.

Das *Foramen occipitale* ist nur zuweilen in seiner ganzen Ausdehnung zu übersehen, wobei deutlich die Kreisform nach ventral, in Richtung des vorderen Atlasbogens, ausgebuchtet ist.

Zwischen Hinterhauptsloch und Felsenbeinpyramide ist, jedoch nicht regelmäßig, das Foramen jugulare zu erkennen.

Damit sind im wesentlichen die bei der Supraorbitaleinstellung am Lebenden sichtbaren Einzelheiten in großen Zügen geschildert.

Mittlere Schädelgrube.

Die zweite, etwas schwieriger zu erzielende Einstellung ist die sog. *Infra*orbitaleinstellung (fronto-submentale Einstellung in der sonstigen Nomenklatur). Bei ihr kommen die Gebilde der mittleren Schädelgrube noch deutlicher zum Vorschein als bei der ersten Aufnahmetechnik, während die vorderen Schädelteile sich stark überlagern.

Das Prinzip der Infraorbitaleinstellung ist folgendes: Die Ebene, in welcher die mittlere Schädelbasis im Schädelinneren liegt, ist gegenüber der Ebene der vorderen Schädelgrube nach ventral zu um etwa 15° gesenkt. Stellt man die mittlere Schädelgrube plattenparallel ein, so ergibt sich hieraus die Notwendigkeit, den Kopf des Patienten noch stärker nach dorsal zu extendieren als bei der oben genannten

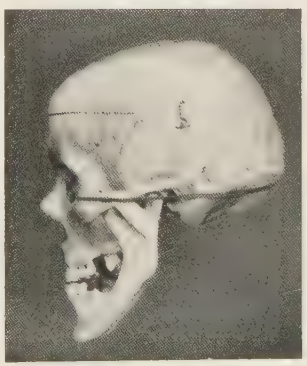

Abb. 7. *Infra*orbitalstellung.

Supraorbitaleinstellung. Plattenparallel liegt dann die durch die beiden Infraorbitalränder und die Protuberantia occipitalis externa begrenzte Ebene (Abb. 7). Die Lagerung des Patienten ist die gleiche wie bei der

Abb. 8. *Infra*orbitaleinstellung. Schädelbild. (Die kleine mediale Bleikugel liegt in der Sella turcica, die kleine laterale neben dem Tuberculum pharyngeum, die große im Foramen opticum.)

Supraorbitaleinstellung, d. h., der Patient liegt auf dem Bauch, der Kopf ist extrem retroflektiert (Abb. 2).

Durch diese stärkere Retroflexion wird erreicht, daß die knöcherne Nase im Bilde vor dem Stirnbein erscheint, die Kiefer kommen weiter nach ventral zu liegen (s. Abb. 8 u. 9).

Sieht man auf den Infraorbitalbildern auch keine neuen wesentlichen Knochenzeichnungen gegenüber denen der Supraorbitaleinstellung,

so treten die feinen Linien der Schädelbasis im Gebiet der mittleren Schädelgrube doch deutlicher und in natürlicherer Projektion heraus. Das gilt insbesondere für die Hypophysengegend und die unmittelbar davon ventral liegenden Teile. Die Clivusgegend scheint im Gegensatz hierzu etwas verkürzt.

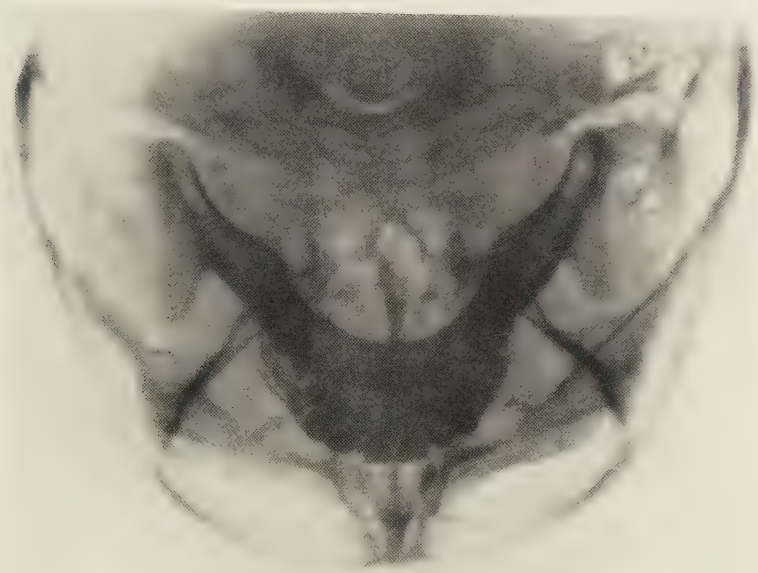

Abb. 9. *Infra*orbitaleinstellung. Lebendbild.

Ganz verändert zeichnet sich das Gelenkköpfchen des Unterkiefers ab, das hier einen vollkommenen Querschnitt zeigt (s. Abb. 8).

In den Einzelheiten gilt sonst das oben bei den Bildern der Supraorbitaleinstellung Gesagte.

Hintere Schädelgrube.

Wie schon mehrfach gesagt, empfiehlt es sich, die hintere Schädelgrube unter Verzicht auf die vorderen und mittleren Schädelabschnitte isoliert aufzunehmen; vor allem, da hier eine Lagerung möglich ist, in der der sonst störende Hals mit der Wirbelsäule sich aus dem Bilde wegprojezieren läßt.

Die Schädelbasis im Bereich der hinteren Schädelgrube ist stark gewölbt. Will man die vor dem Hinterhauptsloch liegenden Teile der hinteren Schädelgrube darstellen, müßte man die Strahlenrichtung etwa in Richtung von der Spitze der Hinterhauptschuppe nach der Unterkieferspitze schicken. Plattenparallel liegt dann etwa eine Ebene,

die durch die Tubera frontalia und die Prot. occipit. ext. begrenzt ist, eine Einstellung, die nach der Strahlenrichtung in der Literatur die

Abb. 10. Hinterschädelgruben-Einstellung. Lagerung.

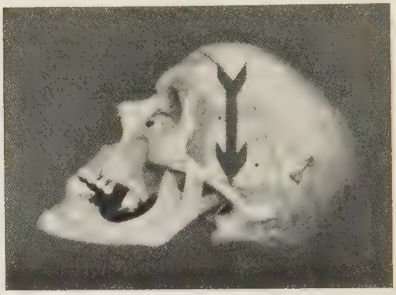

Abb. 11. Hinterschädelgrubeneinstellung. Zentralstrahl-Richtung.

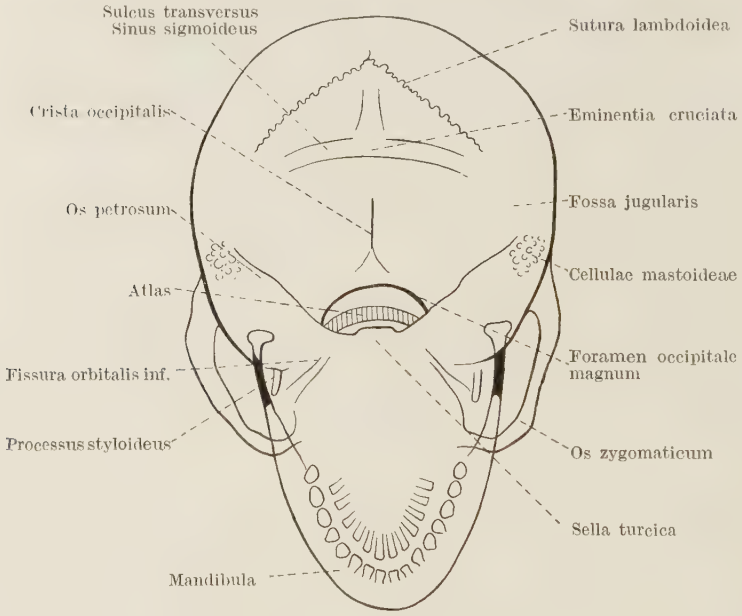

Abb. 12. Hinterschädelgrubeneinstellung.

lambdo-submentale genannt wird. Hierbei kommen jedoch keine wesentlichen Einzelheiten der Schädelbasis heraus. Man kann im allgemeinen also auf derartige Aufnahmen verzichten.

Ein Teil der hinteren Schädelgrube (Clivus, Foramen jugulare, Vorderteil des Atlas, Foramen occipit. magnum mit Atlanto-occipital-

gelenken) ist, wie oben gesagt, schon auf den bisher beschriebenen Bildern zu sehen.

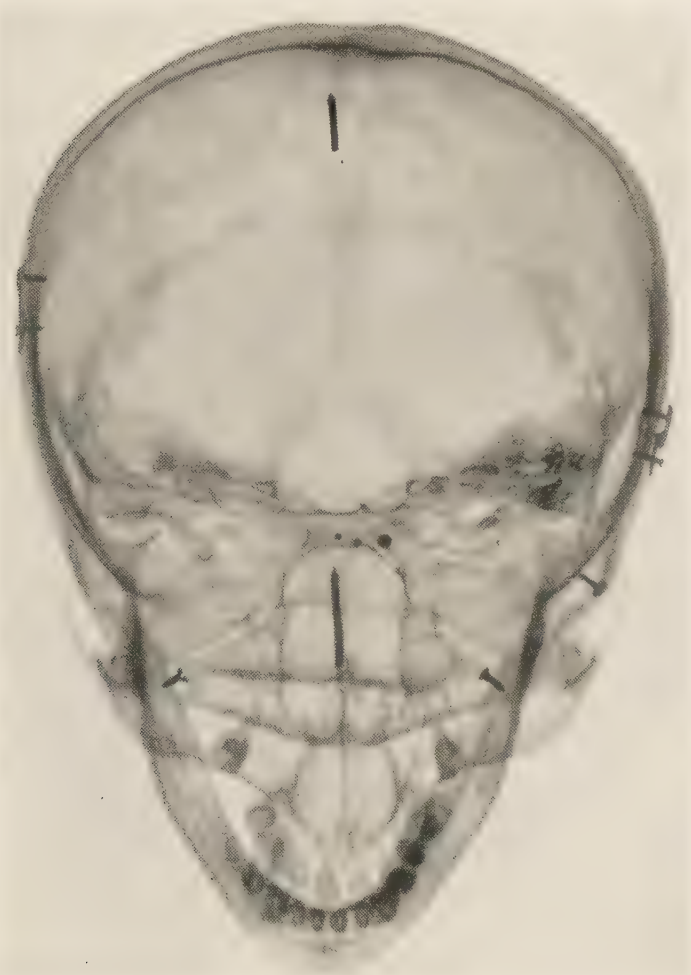

Abb. 13. Hinterschädelgruben-Einstellung. Schädelbild. (Die kleine mediane Bleikugel liegt in der Sella turcica, die kleine laterale neben dem Tuberculum pharyngeum, die große im Foramen opticum.)

Will man die dorsal vom Hinterhauptsloch liegenden Abschnitte der Hinterschädelgrube zu Gesicht bringen, so ist eine besondere Einstellung erforderlich. Sie soll *Hinterschädelgrubeneinstellung* genannt werden.

Hierbei liegt der Patient auf dem Rücken, der Kopf wird extrem nach ventral geneigt, so daß die Tubera frontalia senkrecht über die Meatus.

acustic. ext. zu liegen kommen (Abb. 10 u. 11). Das Hinterhaupt steht bei dieser Lagerung von der Unterlage erheblich ab und wird ebenfalls wieder durch strahlendurchlässiges Material abgestützt (s. Abb. 10 u. 11). Der Zentralstrahl wird etwa 3 Querfinger hinter den äußeren Gehörgang gerichtet.

Die hierbei erzielten Bilder (Abb. 12—14) zeigen deutlich die dorsale Hälfte des Hinterhauptsloches, durch das quer der *hintere Atlasbogen*

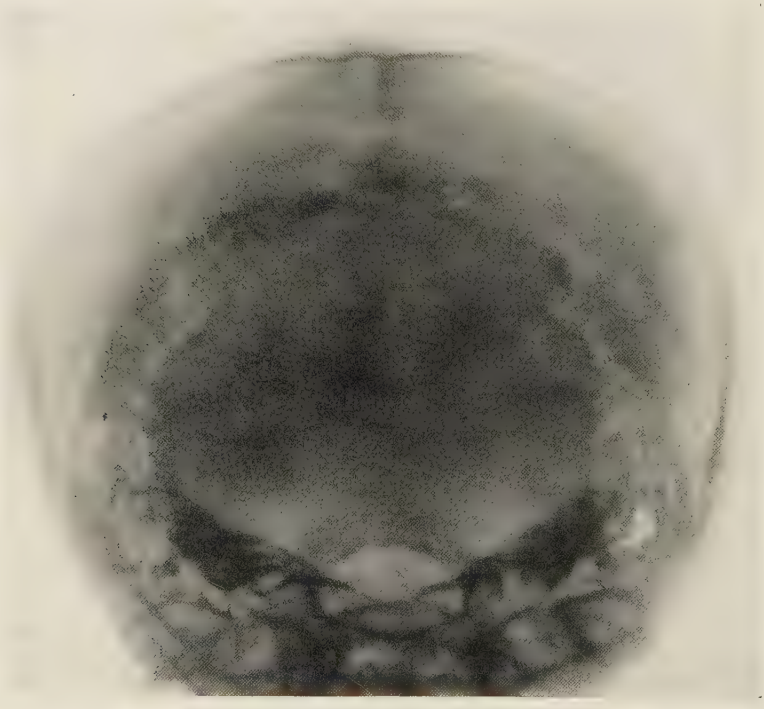

Abb. 14. Hinterschädelgruben-Einstellung. Lebendbild.

zieht. Von der übrigen Wirbelsäule ist nichts zu differenzieren, da sie sich mit den vielerlei Linien des Gesichtsschädels vollkommen überdeckt.

Seitlich vom Foramen occipit. magnum liegen beiderseits die dichten Schatten der *Felsenbeinpyramiden*, die nach lateral und dorsal divergieren und seitlich in die gut sichtbare Zeichnung der *Warzenfortsätze* übergehen. In dem Felsenbeinschatten grenzt sich unter der Kante zumeist ein dichter kreisförmiger Schatten ab, welcher der Begrenzung des Labyrinths mit Schnecke entspricht.

Zwischen den beiden Felsenbeinspitzen ist manchmal, jedoch sehr selten, die dorsale Grenze der *Sella turcica* als feiner Schatten erkennbar, die Sella ist in das Hinterhauptsloch hineinprojeziert.

Das Bild der Hinterhauptsschuppe und damit der eigentlichen hinteren Schädelgrube ist leicht zu deuten. Vom dorsalen Rande des Hinterhauptsloches aus geht die *Crista occipit. int.* bis zur andeutungsweise sichtbaren *Eminentia cruciata*, von der nach beiden Seiten der *Sulcus transversus* seinen Ausgang nimmt, der in der Nähe des Proc. mastoideus in die *Fossa jugularis* übergeht. In manchen Fällen ist dieser Sulcus bis an die Felsenbeinpyramide heran zu verfolgen.

Mit dem beiderseitigen Sulcus transversus als Basis bilden die beiden Schenkel der *Lambdanaht* ein Dreieck. Parallel zum Sulcus transversus, der als Aufhellung erscheint, verläuft manchmal der Schatten der *Linea nuchae sup.*

Das übrige Schädelbild ist nur schwer zu differenzieren. Hier lagern sich mittlere und vordere Schädelgrube und ein großer Teil des Gesichtsschädels, besonders die Nasennebenhöhlen und schließlich die Halswirbelsäule übereinander.

Nur einzelne Teile treten deutlich hervor. So fällt sofort der beiderseits nach schräg außen *aufsteigende Unterkieferast* auf. Seitlich von ihm tritt henkelförmig der vom Jochbein, Oberkiefer- und Schläfenbeinfortsatz gemeinsam gebildete Bogen heraus, von dem aus die seitliche Orbitawand und die deutlich sichtbare *Fissura orbit. inf.* ausgehen. (Abb. 12.)

Medial vom aufsteigenden Unterkieferast, in dem Winkel der von der Schädelbasis und dem Unterkiefer gebildet wird, liegt in einem freien Raume der *Proc. styloideus.*

Damit sind die wesentlichsten, immer differenzierbaren Knochenschatten genannt.

Encephalogramme in axialer Richtung.

Der Verfasser versuchte von Beginn der Arbeiten an, anfänglich zusammen mit der *Foerster*schen Klinik, die interessante Aufgabe zu lösen, nach Lufteinblasung in die Liquorräume, die Ventrikel in axialer Richtung zu photographieren. Sämtliche derartigen Versuche scheiterten zunächst.

In der Tat sind die Schwierigkeiten hier noch besonderer Art.

In Frage kommen selbstverständlich nur Aufnahmen am *stehenden* Kopf, da ja die Luft nach oben in die Ventrikel steigen soll. Legt man dabei die Platte, wie bisher, unter den Schädel des Patienten (Strahlen also cranio-caudal), so sind die der Platte ferneren Seitenventrikel, die zunächst dargestellt werden sollten, infolge ihres größeren Abstandes schlecht sichtbar.

Dann aber ist zu bedenken, daß die mit Luft gefüllten Ventrikel in der Aufnahme von oben nach unten deshalb schlecht erkennbar sein müssen, weil hier die zu durchdringende Luftsäule viel geringer ist als

bei allen anderen encephalographischen Bildern. Denn bei fronto-occipitaler und occipito-frontaler Aufnahmerichtung wird die Luftsäule der Seitenventrikel in ihrer ganzen Länge durchstrahlt, muß also eine ziemlich deutliche Aufhellung ergeben. Auf dem Seitenbilde durch-

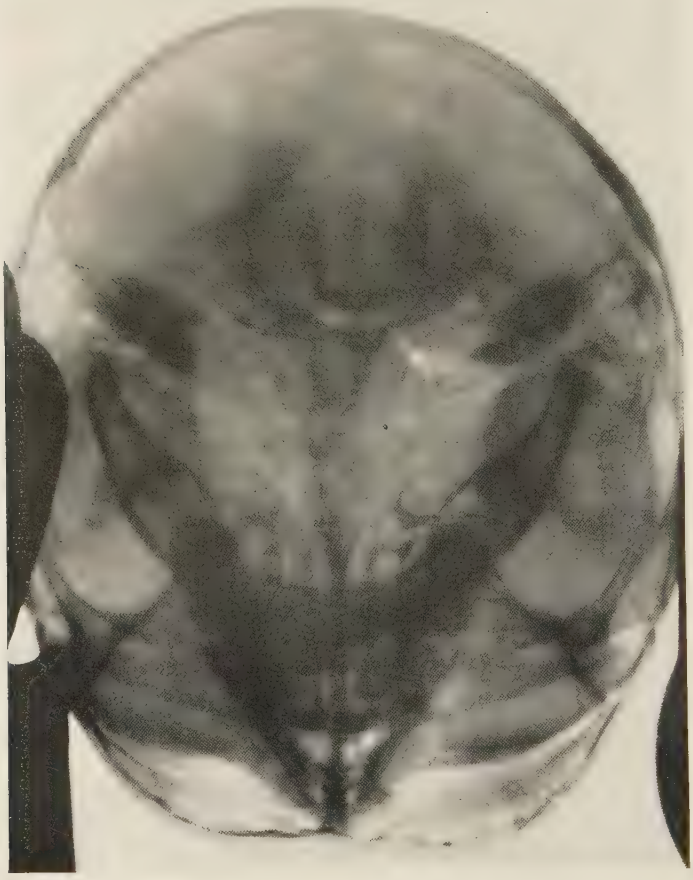

Abb. 15. Axiales Ventriculogramm (Hydrocephalus int. occl. bei Tumor des IV. Ventrikels.) (Kind.)

dringt der Strahl die sich überlagernden Luftschichten beider Seitenventrikel, wenn auch nicht immer beide vollkommen luftgefüllt sind. Bei Aufnahme der Ventrikel in axialer Richtung ist die zu durchdringende Luftschicht relativ am dünnsten, sie entspricht gerade der Höhe *eines* Ventrikels.

Diese letztere Schwierigkeit läßt sich naturgemäß nicht beseitigen. Dagegen kann man den im Kopf oben liegenden Ventrikel plattennäher

bringen dadurch, daß man die Platte *auf* den Kopf legt, die Strahlen also in caudo-cranialer Richtung schickt. Mit Hilfe einer derartigen Aufnahmetechnik glückte dem Verfasser bei einem hochgradigen Hydrocephalus int. occlusus (Tumor des 4. Ventrikels) erstmalig die röntgenologische Darstellung der Seitenventrikel in axialer Richtung.

Der Patient wurde genau wie zur Infra- oder Supraorbitaleinstellung gelagert (s. Abb. 1 u. 2), die Aufnahme erfolgte jedoch mit Hilfe einer *Untertisch*röhre (Multoskop von *Sanitas*). Die Platte war, wie schon gesagt, *auf* den Kopf gelagert. Der Kopf des Patienten mußte im vorliegenden Falle von einer zweiten Person fixiert werden, da es sich um ein unruhiges Kind handelte. Der Zentralstrahl wurde genau auf Schädelmitte gerichtet.

Das dabei erzielte Bild (Abb. 15) zeigt deutlich die Seitenventrikel. Die Vorderhörner sind hier noch vom Kieferschatten verdeckt, ein Fehler, der sich vermeiden läßt, wenn man die Infraorbitaleinstellung anwendet, den Kopf also extrem retroflektiert. Handelt es sich darum, vor allem die Vorderhörner zu untersuchen, läßt sich der Patient auch in Hinterschädelgrubeneinstellung (s. Abb. 10) lagern. Die Platte bleibt auch hier über dem Kopf, die Röhre unter dem Kopf. Dabei steigt die Luft in die Seitenventrikel, vor allem in die Vorderhörner, die der Platte am nächsten liegen und daher auch am besten gezeichnet werden.

Eine genaue Deutung des gesamten Encephalogrammes soll erst erfolgen, wenn mehr Material vorhanden ist.

Aufgaben und Leistungsgrenzen der axialen Schädelaufnahmen.

In der Praxis besteht im allgemeinen das Bestreben, mit möglichst geringen technischen Hilfsmitteln zum Ziele zu kommen. Wie aus allem oben Gesagten hervorgeht, geben die bisher zumeist angewendeten Schädelaufnahmetechniken nicht bei allen Fragen über den Zustand des knöchernen Schädels Aufschluß. Andererseits können auch die axialen Schädelaufnahmen unmöglich alles zeigen, was die sonstigen Aufnahmerichtungen sichtbar machen. Die Schädelaufnahmen in der Längsrichtung des Körpers sollen daher die bisher geübten Techniken nicht verdrängen, sondern nur ergänzen, sie sollen auf manche Sonderfragen Antwort geben.

Die Bilder mit Einstellung in der Supraorbitalebene, welche der Untersuchung der vorderen Schädelabschnitte dienen, werden vor allem die Ophthalmologen und Rhinologen interessieren. Man sieht hier sozusagen schräg von unten vorn in Augenhöhlen, Kieferhöhlen und Stirnhöhlen hinein und kann dadurch schattengebende Prozesse oder solche, die Knochenveränderungen machen, die sich in sagittaler Richtung erstrecken, besser erkennen, als bei allen übrigen Aufnahmerichtungen.

Dies ist zwar auch bei den seitlichen Schädelbildern möglich, der Vorteil der axialen Aufnahmen liegt jedoch darin, daß hier beide Seiten in einem Bilde nebeneinander beurteilt werden können.

Ganz allgemein kann gesagt werden, daß eine axiale Schädelaufnahme dann gemacht werden soll, wenn eine röntgenologisch nachweisbare Affektion vorliegt, die sich in horizontaler Richtung des Schädels erstreckt. Den Chirurgen interessieren die Bilder von Schädelbasisbrüchen und Tumoren von Fremdkörpern, vielleicht auch die hier in ganz neuer Projektion erscheinenden Schatten des Unterkiefers oder etwa des Atlas.

Der Neurologe wird die Gegend der Austrittsstellen der großen Hirnnerven, die Hypophyse, vielleicht auch die hintere Schädelgrube als Knochendecke des Kleinhirns, beachten. Von größtem Wert können für ihn die axialen Encephalogramme werden, denn hier übersieht man mit einem Blick etwaige Asymmetrieen oder Verschiebungen des Ventrikelsystems.

Die tatsächlichen Möglichkeiten der axialen Schädeluntersuchung müssen erst jahrelange Beobachtungen ergeben. In allen zweifelhaften Fällen wird es sich jedoch empfehlen, den Kopf auch in der dritten Ebene röntgenologisch zu untersuchen.

Dabei ist jedoch immer zu bedenken, daß hier im Gegensatz zu den bisherigen Schädelaufnahmen, der Schädel infolge der Schwierigkeiten der Lagerung plattenferner liegt, und deshalb zwar größer, aber auch merklich unschärfer auf dem Bilde erscheint. Kleine Knochenfissuren zum Beispiel oder Aufhellungen im Knochen werden deshalb nur bei bester Apparatur und sicherer Fixation des Kopfes erkennbar sein.

Berücksichtigt man diese Schwierigkeiten, so haben die axialen Schädel-Röntgenuntersuchungen zweifellos ihren Wert. Sie dienen der Lösung von Sonderaufgaben, können aber auch nicht alle Schädelteile zeigen.

Zusammenfassung.

Der Kopf läßt sich in axialer Richtung gut röntgenologisch untersuchen.

Aus praktischen Gründen wird die *cranio-caudale* Strahlenrichtung mit Lagerung des Filmes *unter* den Kopf im allgemeinen bevorzugt.

Zur Darstellung der vorderen und mittleren Schädelabschnitte wird der Patient auf den Bauch gelagert, der Kopf stark retroflektiert. Je nach dem Grade der Retroflektion (Supraorbitaleinstellung = Ebene durch Supraorbialränder und Protuberantia occipit. ext. plattenparallel — Infraorbitaleinstellung = dementsprechende Infraorbitalebene) wird die Gegend der vorderen oder mittleren Schädelgrube besser gezeichnet.

Die Strahlenrichtung verläuft immer senkrecht zur Einstellungsebene.

Der Untersuchung des dorsal vom Hinterhauptsloch liegenden Schädels dient die Hinterhauptseinstellung.

Encephalogramme in axialer Richtung sind schwierig, aber möglich bei caudo-cranialer Strahlenrichtung (Untertischröhre), Lagerung auf den Bauch, Film auf Schädeldecke. Axiale Encephalogramme waren bisher nicht bekannt, sind aber wertvoll.

Axiale Schädeluntersuchungen sollen vor allem bei Prozessen vorgenommen werden, die sich in horizontaler Richtung im Schädel entwickeln.

Axiale Schädelröntgenbilder sind unschärfer gezeichnet als die gewöhnlichen Schädelbilder. Sie sollen die bisher üblichen Techniken nicht verdrängen, sondern ergänzen. Über manche Schädelgebiete (Schädelbasis) geben sie fast ausschließlich Aufschluß.

Literaturverzeichnis.

[1] *Chaumet:* Ref. in Fortschr. Röntgenstr. **39**, 202. — [2] *Goldhamer, K.:* Normale Anatomie des Kopfes im Röntgenbilde. Leipzig: Georg Thieme, 1930. — [3] *Hirtz, E. J.:* J. de Radiol. et Electrol. Memoires Originaux. **1922**, H. 6, 253. — [4] *Mayer:* Fortschr. Röntgenstr. **35**, 202. — [5] *Mayer:* Fortschr. Röntgenstr. **33**, 52. — [6] *Passow* u. *Graupner:* Handbuch der Hals-, Nasen-, Ohren-Heilkunde, Bd. 1, S. 967. Berlin: Julius Springer, 1925. — [7] *Passow* u. *Graupner:* Zit. nach *O. Stever:* Die axiale Schädelaufnahme. Erg. med. Strahlenforschg **3**, 14 *(Holfelder, Holthusen* usw.*)*. Leipzig: Georg Thieme, 1928. — [8] *Pfeiffer:* Arch. f. Laryng. **23**, 420 (1910). — und nach *Passow* u. *Graupner* u. *Schittler)*. — [9] *Schittler:* Nach *Sonnenkalb* u. *Beyer:* Die Röntgendiagnostik von Ohren, Nase usw. *Boruttau-Mann:* Handbuch. Leipzig: Julius Klinkhardt 258 (und nach *Passow* u. *Graupner.*) — [10] *Schüller, A.:* Röntgendiagnostik der Erkrankungen des Kopfes, in *Schittenhelm:* Lehrbuch der Röntgendiagnostik Berlin: Julius Springer 1924. — [11] *Staunig:* Fortschr. Röntgenstr. **28**, 42. — [12] *Tschebull:* Fortschr. Röntgenstr. **28**, 222.

Lebenslauf.

Ich wurde geboren am 7. Oktober 1900 als Sohn des Schuhmachermeisters *Karl Ohnsorge* in Liegnitz, besuchte drei Jahre die dortige katholische Volksschule, anschließend $8^1/_4$ Jahre lang das Städtische Gymnasium. Nach bestandener Notreifeprüfung stand ich 6 Monate im Heeresdienst. Nach der am 12. Dezember 1918 erfolgten Entlassung begann ich im Januar 1919 mit dem Medizinstudium, bestand nach 5 Semestern das Physikum, nach weiteren 5 Semestern, von denen eines in Jena gehört wurde, am 21. Dezember 1923 das Staatsexamen an der Breslauer Universität, anschließend am 12. Januar 1924 das Rigorosum.

Nach 16monatiger Praktikantenzeit erhielt ich am 1. Mai 1925 die Approbation (Nichtanrechnung eines zuviel gehörten Zwischensemesters). Ich war darauf $2^1/_4$ Jahr an der Breslauer Universitäts-Nervenklinik als Volontärassistent, 6 Monate als Assistent auf der Nervenabteilung von Herrn Prof. *Mann* und 6 Monate auf der Abteilung von Herrn Prof. *Foerster* als Volontär. Nach abgeschlossener Nerven-Fachausbildung erwerbe ich mir zur Zeit die Berechtigung zur chirurgischen Tätigkeit und bin seit dem 1. Januar 1929 als Assistent auf der chirurgischen Abteilung des St. Georgs-Krankenhauses in Breslau.

Karl Ohnsorge.

Bisherige wissenschaftliche Veröffentlichungen:

„Blutgruppenuntersuchungen bei Nerven- und Geisteskranken“ [1].

„Die Behandlung der multiplen Sklerose mit intravenösen Elektrokollargolinjektionen“ (zusammen mit *Siegfried Fischer*) [2].

Herrn Prof. *Most* danke ich für die Förderung der Arbeit, den Schwestern des Breslauer Georgs-Krankenhauses dafür, daß die Röntgen-Apparatur zur Verfügung gestellt wurde.

---

[1] *Ohnsorge, Karl:* Arch. f. Psychiatr. **81**, H. 5, 763.

[2] *Ohnsorge, Karl* und *Siegfried Fischer:* Dtsch. med. Wschr. **1928**, Nr 23.